

УДК 577.151.33; 577.18, 616-085
УКПП
№ держреєстрації 0121U109555
Інв. №

Міністерство освіти і науки України
Сумський державний університет (СумДУ)
40007, м. Суми, вул.Римського-Корсакова, 2 тел.
(0542)33-53-39 факс (0542)33-40-58 e-mail: info@sci.sumdu.edu.ua

ЗАТВЕРДЖУЮ
Проректор з наукової роботи
д-р фіз.-мат.наук, професор
_____ А.М. Черноус

ЗВІТ
ПРО НАУКОВО-ДОСЛІДНУ РОБОТУ

Альтернативна методика антибіотикотерапії при травмах і ранах живота та
гострому апендициті

**РОЗРОБКА МЕТОДИКИ ЛІМФОТРОПНОГО ВВЕДЕННЯ
АНТИБАКТЕРІАЛЬНИХ ПРЕПАРАТІВ ПРИ ЗАКРИТИХ ТРАВМАХ
ЖИВОТА І ГНІЙНИХ, ВІДНОСНО ОБМЕЖЕНИХ ЗАХВОРЮВАННЯХ
ЧЕРЕВНОЇ ПОРОЖНИНИ (ГОСТРИЙ АПЕНДИЦИТ,
АПЕНДИКУЛЯРНИЙ ІНФІЛЬТРАТ, ГОСТРИЙ ПАНКРЕАТИТ)
(проміжний)**

Керівник НДР,
д. мед. наук

І.Д. Дужий

2021

Рукопис закінчено 17 грудня 2021 р.

Результати роботи розглянуто науковою радою СумДУ, протокол від 23 грудня 2021 р. № 7

СПИСОК АВТОРІВ

Керівник НДР, док.мед.наук	(17.12.2021)	І.Д. Дужий (реферат; вступ; висновки)
Відповідальний виконавець Провідн. наук. співроб. канд.мед.наук	(17.12.2021)	Г.І. П'ятикоп (розділи 1, 2, 3)
Старш. наук. співроб. док.мед.наук	(17.12.2021)	О.М. Литвиненко (розділ 2, 3)
Старш. наук. співроб. канд.мед.наук	(17.12.2021)	І.О. Винниченко (розділ 2, 3)
Старш. наук. співроб. канд.мед.наук	(17.12.2021)	О.Л. Ситнік (розділ 1)
Лаборант	(17.12.2021)	О.О. Немцова (розділ 1)
Лаборант	(10.12.2020)	О.О. Мельник (розділ 1)

РЕФЕРАТ

Звіт про НДР: 36 с., 1 рис., 35 джерел

АПЕНДИКУЛЯРНИЙ ІНФІЛЬТРАТ, ВІДНОСНО ОБМЕЖЕНИХ ЗАХВОРЮВАННЯХ ЧЕРЕВНОЇ ПОРОЖНИНИ (ГОСТРИЙ АПЕНДИЦИТ, ГОСТРИЙ ПАНКРЕАТИТ), МЕТОДИКИ ЛІМФОТРОПНОГО ВВЕДЕННЯ АНТИБАКТЕРІАЛЬНИХ ПРЕПАРАТІВ ПРИ ЗАКРИТИХ ТРАВМАХ ЖИВОТА І ГНІЙНИХ

Об'єкт дослідження – гострі форми апендициту, та його ускладнення.

Предмет дослідження – особливості лімфотропного введення антибіотиків при гострому апендициті, гнійних ускладнень поранень черевної порожнини, а також дані порівняння з внутрішньомязовим і внутрішньо-венним методом введення препаратів

Для досягнення поставленої мети були визначені наступні завдання:

1. Уточнити шляхи лімфотоку низки внутрішніх органів через дотичні поверхневі зони та визначення точок введення антибіотиків

2. Вивчити дані про особливості накопичення антибіотиків в різних відділах апендиксу при різних способах їх введення.

3. Встановлено ефективність лімфотропного введення антибіотиків при гострому апендициті, гнійних ускладнень поранень черевної порожнини, а також дані порівняння з внутрішньомязовим і внутрішньо-венним методом введення препаратів.

4. Уточнити шляхи лімфотоку низки внутрішніх органів через дотичні поверхневі зони та визначення точок введення антибіотиків.

5. Уточнити особливості накопичення антибіотиків в різних відділах апендиксу при різних способах їх введення.

6. Встановити ефективність лімфотропного введення антибіотиків при гострому апендициті, гнійних ускладнень поранень черевної порожнини, а також дані порівняння з внутрішньомязовим і внутрішньо-венним методом введення препаратів.

Методи дослідження:

1. клінічні дослідження;
2. клініко-лабораторні дослідження;
3. імунологічні дослідження;
4. ультразвукові дослідження;
5. патоморфологічні дослідження.

В основу дифузійних методів визначення чутливості покладена дифузія антибактеріальних препаратів (АБП) із носія у щільне поживне середовище до концентрації препарату, яка перевищує мінімальну інгібуючу концентрацію (МІК), і пригнічує ріст досліджуваної культури в цій зоні. Ми використовували диско-дифузійний метод. У ньому у якості АБП використовують паперовий диск. Утворення зони пригнічення росту відбувається в результаті дифузії АБП з носія в поживне середовище.

Дану роботу присвячено розв'язанню актуальної наукової задачі невідкладної хірургії органів черевної порожнини – покращанню результатів лікування хворих на гострий апендицит шляхом удосконалення методів адресної антибіотикотерапії.

ЗМІСТ

ПЕРЕЛІК УМОВНИХ СКОРОЧЕНЬ	C.
ВСТУП	7
1. ОГЛЯД ЛІТЕРАТУРИ	8
2 Методики лімфотропного введення антибактеріальних препаратів при закритих травмах живота і гнійних, відносно обмежених захворюваннях черевної порожнини (гострий апендицит, апендикулярний інфільтрат, гострий панкреатит)	10
2.1 Вивчення накопичення антибіотиків у хробакоподібному відростку	10
2.2 Обґрунтування лімфотропної антибіотикотерапії	11
2.3 Методика лімфотропного введення	14
3 ЕФЕКТИВНІСТЬ ЛІМФОТРОПНОЇ ТЕРАПІЇ В ЛІКУВАННІ ХВОРИХ НА ГОСТРИЙ АПЕНДИЦИТ ТА ЙОГО УСКЛАДНЕНІ ФОРМИ	17
3.1 Можливості лімфотропної терапії при обмежених гнійних процесах черевної порожнини наприкладі гострого апендициту та його ускладнення (апендикулярного інфільтрату)	17
3.2 Наукова новизна одержаних результатів та їх теоретичне значення	19
4 ОБГОВОРЕННЯ І АНАЛІЗ ОТРИМАНИХ РЕЗУЛЬТАТІВ	21
ВИСНОВКИ	32
ПЕРЕЛІК ДЖЕРЕЛ ПОСИЛАННЯ.....	33

ПЕРЕЛІК УМОВНИХ СКОРОЧЕНЬ

ГА – гострий аппендицит

ЗЗР – зона затримки росту

ЛТ – лімфотропна терапія

НЕ – нейтрофільна еластаза

АІ – апендикулярний інфільтрат

ГП – гострий панкреатит

ЛШ – лейкоцитарний індекс інтоксикації

ІЯЗ – індекс ядерного зсуву

ВСТУП

В ургентній хірургії органів черевної порожнини вже довгий час домінує захворювання, яке потребує негайного оперативного втручання. Таким захворюванням є гострий апендицит (ГА), який за даними останніх досліджень трапляється у 20,7 осіб на 10 тис. населення і упродовж останнього десятиліття залишається статистично відносно незмінним [1,2]. Це ж стосується і летальності, яка у післяопераційний період знаходиться на рівні 0,1 – 0,5% [3,4]. Проте за ускладнених форм гострого апендициту та наявності супутніх захворювань летальність збільшується до 3 і навіть до 10% [1,5,6,7]. Основною причиною летальних наслідків у більшості випадків залишаються гнійно – септичні ускладнення.

З огляду на це, найбільш важливою проблемою сьогодення при лікуванні гострого апендициту є профілактика розвитку гнійних ускладнень, провідним поміж яких вже у доопераційний період залишається апендикулярний інфільтрат.

Відомо, що хробакоподібний паросток відноситься до лімфоїдних утворів, а лімфатична система є першим бар'єром на шляху поширення будь-якої інфекції. Отже, важливість цієї системи у патогенезі гострого апендициту є очевидною. Враховуючи на це терапію, спрямовану на санацію регіонарного лімфатичного колектора, потрібно розглядати як одну з провідних патогенетичних ланок при лікуванні хворих на гострий апендицит, особливо його ускладнених форм, а саме – апендикулярного інфільтрату.

Відносно великий відсоток ускладнень та показники летальності, які при деструктивних формах гострого апендициту не зменшуються, змушують шукати шляхи покращання результатів лікування цієї групи хворих, втілювати новітні методики, спрямовані на профілактику та лікування ускладнень гострого апендициту, що й обґрунтовує актуальність даної проблеми.

1 ОГЛЯД ЛІТЕРАТУРИ

ГА – це одне з найпоширеніших хірургічних захворювань органів черевної порожнини, яке за своєю частотою перевершує усі інші гострі хірургічні захворювання. Завдяки зусиллям лікарів та науковців, завдяки оптимізації тактико- лікувального алгоритму вдалося досягти значних успіхів у своєчасній діагностиці і лікуванні хворих на цей патологічний процес, значно зменшити відсоток ускладнень і летальності. Проте, незважаючи на наведене та застосування нових сучасних антибіотиків, трапляється значна кількість гнійно-септичних ускладнень, частота яких досягає 5,4–18,8%. На даний час у різних регіонах і клініках летальність становить 0,1–0,5%, а за наявності супутніх ускладнень збільшується до 3–5%. При за давнених процесах летальність досягає навіть 10% [8,9,10,11,12,13].

Незважаючи на задовільні результати лікування хворих на гострий апендицит, зберігається значна кількість його ускладнень, поміж яких найчастішими є гнійно-септичні, які становлять до 45–65% у структурі летальності від цього захворювання [14,15,16,17,18]. Головним патогенетичним чинником захворювання є інфекційна контамінація апендикса, що зумовлює потребу при лікуванні хворих у застосуванні антибіотиків. Перелічене значно збільшує вартість лікувального процесу за рахунок використання збільшеної кількості медикаментів та тривалості їх застосування. З іншого боку це гальмує участь хворого у суспільно-корисній праці і зменшує його вклад у зростанні бюджету, що додатково обґрунтовує актуальність проблеми.

Вирішальне значення в етіопатогенезі розвитку ГА має не сама наявність мікроорганізмів у просвіті апендикса, а стан неспецифічної антимікробної резистентності й реактивності організму, чим і визначається форма захворювання, швидкість його розвитку, ступінь клінічних проявів.

Головною причиною летальних випадків при гострому апендициті є пізня госпіталізація хворих у хірургічний стаціонар, що у значній мірі залежить від

місця проживання хворих. Несвоєчасна госпіталізація веде до розвитку деструктивних форм запалення та різноманітних гнійно-септичних ускладнень.

Діагностичні помилки при гострому апендициті сягають 30%, а з ними пов'язана смерть кожного четвертого хворого. Загалом вони бувають наслідками діагностичних помилок, пізньої госпіталізації і, відповідно, інфекційних ускладнень що потребує «направленої», адресної антибіотикотерапії.

Незважаючи на значну кількість різноманітних методів прогнозування й діагностики гострого апендициту, питання, щодо його безпомилкового виявлення залишається невирішеним, за чим стоїть непередбачений та не завжди типовий перебіг захворювання.

З урахуванням лімфоїдної природи апендикса та патогенезу гострого апендициту, частоти його гнійно-септичних ускладнень важливим є розгляд цього захворювання у світлі сучасних уявлень про запалення, та вивчення питання щодо можливого адресного введення антибактеріальних препаратів при лікуванні як апендициту, так і гнійних ускладнень. Останнє дасть змогу розширити уявлення про механізми розвитку гострого апендициту і його ускладнень, розробити інформативні методи прогнозування й профілактики можливих ускладнень. До теперішнього часу це питання належним чином не вивчене і є перспективним для проведення подальших досліджень, що обґрунтовує актуальність даної проблеми.

**2 МЕТОДИКИ ЛІМФОТРОПНОГО ВВЕДЕННЯ
АНТИБАКТЕРІАЛЬНИХ ПРЕПАРАТІВ ПРИ ЗАКРИТИХ ТРАВМАХ
ЖИВОТА І ГНІЙНИХ, ВІДНОСНО ОБМЕЖЕНИХ ЗАХВОРЮВАННЯХ
ЧЕРЕВНОЇ ПОРОЖНИНИ (ГОСТРИЙ АПЕНДИЦИТ,
АПЕНДИКУЛЯРНИЙ ІНФІЛЬТРАТ, ГОСТРИЙ ПАНКРЕАТИТ)**

2.1 Вивчення накопичення антибіотиків у хробакоподібному відростку

З метою вивчення накопичення антибіотиків в апендиксі у кількості, достатній для гальмування росту лабораторної культури *Escherichia coli* одній підгрупі хворих обох груп визначений антибіотик вводили в організм хворого за 2 год до операції, другій підгрупі – той же антибіотик і в тій же дозі вводили за 1 год до операції. Хворим основної групи антибіотик (цефтріаксон) вводили за розробленою методикою лімфотропно. Суть метода полягає у збудженні лімфоутворення в зоні введення лімфоретика (препарату, що збуджує названий процес, яким є лідаза, трипсін, хімопсін, тирилен). Після утворення лімфи, на що «витрачається» до 5 хвилин, вводяться препарати, які протидіють згортанню лімфи (гепарин, нікотинова кислота), а далі – спазмолітик з метою покращання току лімфи (но-шпа, еуфілін), знеболюючі препарати (новокаїн, лідокаїн), а далі протизапальні (кетальгін, дексалгін, діклоберл) і антибіотики. Між введенням зазначених засобів потрібно витримати приблизно 5 хвилин для всмоктування попередньо введеного препарату з метою попередження їхнього змішування.

Хворим групи порівняння антибіотик вводили за однією із стандартних методик, а саме: хворим підгрупи 2а і 2б антибіотик, розведений на фізіологічному розчині вводили внутрішньовенно, а хворим підгрупи 3а і 3б антибіотик вводили внутрішньом'язово.

Після виконаної операції (апендектомії) протягом 30-40 хвилин у стерильних умовах, як описано вище, апендикс доставлявся у бактеріологічну лабораторію, де гомогенізувався у стерильних умовах. Гомогенат, розведений фізіологічним розчином у співвідношенні 1:2, забирали в об'ємі 0,05 мл за

допомогою автоматичної піпетки, і вводили у підготовлені для цього ямочки у чашках Петрі з агар-агаром, на якому вирощувалася лабораторна культура *Escherichia coli*. Кислотність середовища витримували у межах $6,1 \pm 0,1$, мутність – у межах 3 ОД за Мак Фарланду. У кожній з чашок було по 4 ямочки. В одну з них (контрольна) вводився розведений антибіотик (цефтріаксон) у дозі 1 г, в інші ямочки вносили гомогенат видаленого апендикса з різних його ділянок, а саме: основи апендикса, центральної його частини і верхівки. Результати оцінювали якісно за діаметром зони затримки росту (ЗЗР) тест культури у мм навколо ямочок з агар-агаром. Оцінка досліду проводилася через 24 години після внесення досліджуваного матеріалу в агар-агар.

2.2 Обґрунтування лімфотропної антибіотикотерапії

Нормальну рівновагу між кров'ю і тканинами, що оточують апендикс забезпечує лімфатична система. Вона представлена численними судинами, тісно пов'язаними з мікроциркуляторною системою кровотоку і грає провідну роль у патогенезі будь-якого запального патологічного процесу [19, 20, 21, 22, 23, 24].

Гострий апендицит – це запалення червоподібного відростка, в яке окрім нього залучені сліпа кишка, термінальний відділ клубової кишки і клітковина клубової ямки. Проникнення антибіотика по мікроциркуляторному руслу в осередок запалення при традиційних методах його введення проходить відносно тривалий час, що нерідко спричиняє небажані наслідки, бо є запізним. При таких методиках антибіотик спочатку рівномірно «розподіляється» у макросудинному руслі, потім – у мікросудинному і накінець – у лімфатичному. З огляду на наведене «розпоширення» антибіотика при такому введенні в організм хворої людини, незалежно від локалізації патологічного процесу можна назвати «всім – всім – всім», тобто, циркулюючи в судинному руслі антибіотик діє на всі без виключення органи. З огляду на це розробка методики адресної доставки антибіотиків до місця запалення, у даному випадку апендикса вельми актуальна. Воно й зрозуміло чому: антибіотик потрапляє у лімфатичну регіонарну систему

і відразу у апендикс, оскільки він за своєю будовою нагадує лімфатичні вузли і відноситься до імунокомпетентних органів. Лише після цього антибіотик потрапляє у систему гемомікроциркуляції. Отже, дана методика введення антибіотика чи якогось протизапального препарату (кетальгін, диклоберл) є точно адресною, що доведено при вивченні протимікробної дії гомогенатів апендикса.

На рис. 2.1. представлена мережа лімфатичних судин, наявність лімфатичних вузлів у зоні сліпої кишки і червоподібного відростка яка анатомічно обгрунтовує доцільність лімфотропного введення медикаментозних препаратів з метою санації ілеоцекальної зони, у тому числі й у хворих на гострий апендицит.

Гемолімфатичний бар'єр у будь – якому регіоні організму людини це система кровоносних і лімфатичних судин та лімфатичних вузлів, які створюють механічний і фізико-хімічний захист органів і тканин за рахунок активного функціонування ендотелію кровоносних і лімфатичних судин, капілярів та інтерстиціальних прошарків від проникнення в органи патогенних агентів. Обмінні процеси між кров'ю , інтерстиціальною рідиною і лімфою та клітинами органів і систем знаходяться у тісній активній взаємодії. Зміна міжклітинної субстанції при запаленні впливає на її проникність і змінюється як в умовах норми, так і при патологічних процесах [19, 21, 22, 24].

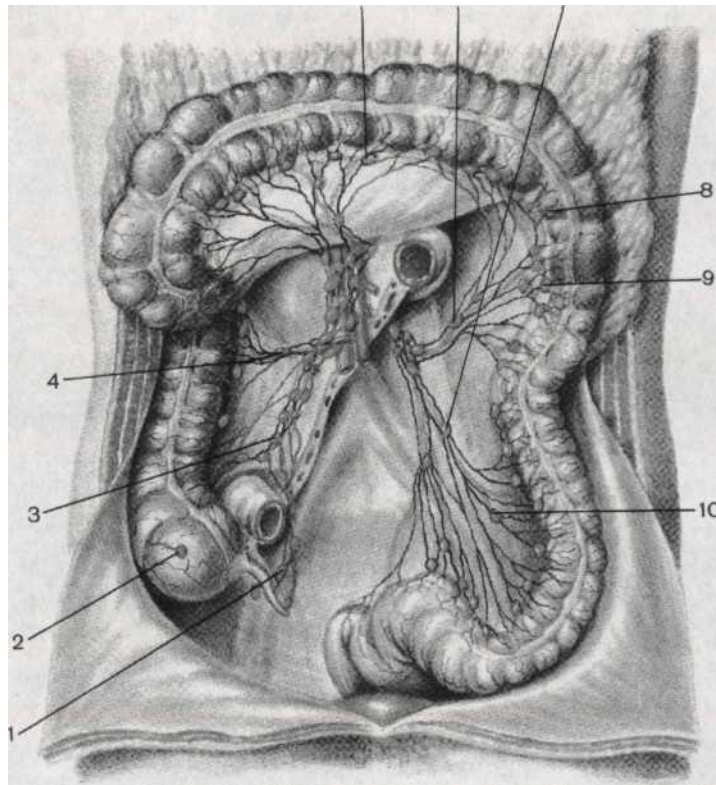


Рис 2.1. Лімфатичні вузли і судини червоподібного відростка, сліпої і поперечно-ободової кишки 1 - апендикулярні лімфатичні вузли; 2 - передсліпокишкові лімфатичні вузли; 3 - клубово-ободові лімфатичні вузли; 4 - ободові праві лімфатичні вузли; 5 - ободові середні лімфатичні вузли; 6 - ободові ліві лімфатичні вузли; 7 - нижні брижові лімфатичні вузли; 8 – брижо-ободові лімфатичні вузли; 9 - біляободові лімфатичні вузли; 10 - сигмовидні лімфатичні вузли (із монографії Жданов Д.А. Общая анатомия и физиология лимфатической системы. – М. : Медгиз, 1952)

Спазм у мікросудинному руслі, уповільнення току крові і обмінних процесів, накопичення кислих продуктів порушеного метаболізму в інтерстиції призводять до зменшення відтоку на тлі дилатації прекапілярних сфінктерних механізмів і, як наслідок, збільшення гіпоксії й ацидозу, що супроводжується набряком тканин і порушенням умов функціонування клітинних структур [19, 20, 21, 22, 24, 25]. Зазначене веде до порушення кровотоку в регіоні, виходу за межі судинного русла рідини і формених елементів крові, що сприяє збільшенню

в'язкості крові й активації адгезії і агрегації формених елементів крові. Таким чином активується складжоутворення, що сприяє некрозу тканин. Провідну роль у збереженні гомеостазу в зоні запалення на належному функціональному рівні відіграє регіонарний лімфатичний апарат. При запаленні тиск у вражених тканинах і лімфовузлах збільшується, що блокує поступлення в цю зону протизапальних і антибактеріальних препаратів та виведення продуктів патологічного метаболізму. З огляду на це при традиційних методах введення антибіотики діють не «прицільно», а на всі тканини. Порівняно із цим лімфотропна методика підведення медикаментів, у тому числі й антибіотиків та протизапальних препаратів є «вивірено адресною», що наведено далі.

У процесі розвитку гострого апендициту виникає зрив місцевих захисних протимікробних механізмів, порушення відтоку лімфи від сліпої кишки, регіонарний лімфостаз, розвиток ретроградного лимфовідтоку, що призводить до розладу гомеостазу у цій зоні, та приєднання бактеріального компоненту, з яким за таких обставин «справитися» буває завжди важче. Проте, шляхом введення препаратів патогенетичної дії у зону лімфатичного апарату ілеоцекальної зони вдається у максимально короткий термін підвести до запаленого апендикса та оточуючих тканин антибіотики та протизапальні препарати, сприяючи його санації і попередженню ускладнень [26, 27, 28, 29], що буде показано у наступному розділі.

2.3 Методика лімфотропного введення

Введення антибіотиків приводили у заочеревений простір після стимуляції лімфоутворення (лідаза), зняття ангіоспазму (НО-ШПА) та попередження фібриноутворення і знеболення.

За нашим досвідом цей спосіб є найбільш ефективним для попередження ускладнень гострого апендициту та для лікування апендикулярного інфільтрату.

Головним його недоліком є потреба у введенні препаратів двічі на добу, а це «забирає» у лікаря щонайменше 35–40 хвилин. Окрім цього, маніпуляція

(кожен сеанс) лімфотропного введення препаратів завжди є психологічним навантаженням як на хворого, так і на лікаря.

В основу запропонованої нами корисної моделі поставлене завдання удосконалення способу лікування апендикулярного інфільтрату за принципами лімфотропної терапії шляхом створення терапевтичної концентрації антибіотиків у регіонарних лімфовузлах, який відрізняється тим, що у схему лікувальних препаратів додається потужний неспецифічний розсмоктуючий засіб – німулід або німісулід 2–4 мл, що сприятиме прискореному сануванню інфільтрату.

Окрім цього, зменшена кількість введень антибактеріальних препаратів протягом доби.

Перелічене дозволить зменшити економічні витрати на лікування хворих, скоротить термін лікування хворих на апендикулярний інфільтрат у стаціонарі, зменшить кількість гнійних ускладнень та покращить віддалені результати.

Поставлене завдання вирішується тим, що збудники лімфоутворення, а слідком за ними й інші патогенетичні препарати вводяться послідовно з проміжками у 5 хв у заочеревинний простір клубової кістки. Останнім вводиться неспецифічний протизапальний засіб.

Технічно це виконується так. На 2–3 см нижче і на стільки ж сантиметрів медіальніше передньо-верхнього гребеня клубової кістки під кутом 45° пунктують шкіру, підшкірну клітковину та очеревину, «упираючись» («ковзаючи») по внутрішній стінці клубової кістки. Дещо змінивши нахил голки по внутрішній поверхні цієї кістки проходимо у глибину миски на 2–3 см. Після цього вводимо такі фармакологічні засоби: лімфостимулятор – 64 од. лідази, спазмолітик – 2 мл НО-ШПА, антиагрегант – 5000 ОД гепарину, анестетик – 2 мл 2% лідокаїну, антибактеріальний препарат – ампісульбін, або цефтріаксон 1,0. Останнім вводимо 2 мл німуліду, німісуліду чи диклофенаку. Після цього рекомендуємо хворому походити 15 хв, що покращує реологічні властивості лімфи. Усі сеанси лімфотропної терапії проводимо кожні 12 год, а потім – 1 раз на добу протягом 5 днів. Перелічене створює максимальну концентрацію

патогенетичних та антибактеріальних препаратів у внутрішніх та зовнішніх клубових лімфовузлах, що є регіонарними до ілеоцекальної зони. Це веде до закидання антибактеріальних препаратів у хробакоподібний відросток та у оточуючу його зону запалення, що сприяє швидкому розсмоктуванню інфільтрату.

3 ЕФЕКТИВНІСТЬ ЛІМФОТРОПНОЇ ТЕРАПІЇ В ЛІКУВАННІ ХВОРИХ НА ГОСТРИЙ АПЕНДИЦИТ ТА ЙОГО УСКЛАДНЕНІ ФОРМИ

3.1 Можливості лімфотропної терапії при обмежених гнійних процесах черевної порожнини наприкладі гострого апендициту та його ускладнення (апендикулярного інфільтрату)

Нами проаналізовані безпосередні та віддалені результати лікування хворих на гострий апендицит та апендикулярний інфільтрат. З метою попередження гнійних ускладнень хворим проводилася запропонована кафедрою методика лімфотропного введення антибактеріальних препаратів. В основі методики – застосування препаратів-лімфоретиків, що збуджують лімфоутворення і лімфовідтік з послідовним введенням антибіотика. З цією метою застосовували лідазу, а для покращання власне лімфотокую і попередження тромбоутворення – но-шпа та гепарин. Окрім того, лімфотропно вводили неспецифічний протизапальний розсмоктуючий препарат – діклоберл.

Результати лікування оцінювали за динамікою загального стану хворих, температурної реакції, зменшення інфільтрату та зміною лабораторних показників (лейкоцитоз, ШОЕ, індекс ядерного зсуву), які ми вивчали на 3 – 5 добу, а далі – за показаннями. Окрім цього визначали кількість CD3, CD4, CD8 та великих гранулярних лімфоцитів (ВГЛ). Дані показники вивчали при поступленні хворих до клініки перед апендектомією та на 5 добу після операції. Поряд з цим вивчали об'єм селезінки шляхом ультрасоноскопії черевної порожнини у ті ж терміни.

Відомо, що при різних реакціях запалення та деструкції тканин провідне місце займають процеси протеолізу. Один із основних протеолітичних ферментів, якому останнім часом приділяється багато уваги з боку науковців, є НЕ. Доведено підвищення рівня цього фермента при різних запальних процесах. З огляду на наведене, вважаючи протеолітичну систему дотичною до патогенезу запальних захворювань, індукованих мікрофлорою, ми провели системне

вивчення нейтрофільної еластази крові при госпіталізації хворих і в динаміці [30, 31, 32].

Підводячи підсумки можна наголосити, що введення антибіотиків та патогенетичних препаратів лімфотропним шляхом регіонально до ілеоцекальної зони забезпечує адекватне накопичення його в тканинах хробакоподібного відростка, чого не спостерігається при традиційному їх введенні, що забезпечує надійну антибактеріальну санацію цієї зони. Наведене позитивно впливає на лейкоцитарну реакцію та стан протеолітичної системи, а також на імунологічну реактивність організму, що проявляється відповідною реакцією селезінки та імунокомпетентних лімфоцитів. Запропонована методика антибіотикотерапії покращує результати лікування хворих на гострий апендицит, скорочує термін перебування їх у стаціонарі, що відбивається позитивним чином на фінансових проблемах.

З урахуванням етіології та патогенезу гострого апендициту, а також лімфоїдного характеру хробакоподібного відростка, вважаємо санацію регіонарної лімфатичної системи хробакоподібного відростка шляхом лімфотропної антибіотикотерапії доцільним та обґрунтованим патофізіологічно і клінічно. Застосування лімфотропної терапії при гострому апендициті є методом профілактики гнійно-септичних ускладнень, особливо при його деструктивних формах, що дозволяє покращити результати лікування хворих на гострий деструктивний апендицит.

Застосування регіональної лімфотропної антибактеріальної терапії за запропонованою методикою при гострому апендициті забезпечує надійну антибактеріальну санацію черевної порожнини шляхом активного впливу на клітинну і гуморальну ланки імунітету, що дозволяє ефективно позбутися вторинного імунодефіциту, викликаного гострим розвитком хвороби. Регуляція імунітету досягається стимуляцією імунної системи, фрагментом якої є лімфатична, що проявляється реакцією селезінки (зменшення) і збільшенням фракцій імунокомпетентних лімфоцитів.

Лімфотропна терапія позитивно впливає на дисбаланс протеолітичної системи шляхом зменшення її протеолітичної активності.

При апендикулярних інфільтратах запропонована методика скорочує терміни розсмоктування інфільтрату та терміни перебування хворого у стаціонарі в середньому на 7 діб.

Запропонована методика антибіотикотерапії покращує результати лікування, скорочує терміни перебування хворого у стаціонарі і дозволяє заощадити фінансові витрати на лікування, забезпечує своєчасне повернення оперованого до суспільно-корисної праці.

3.2 Наукова новизна одержаних результатів та їх теоретичне значення

Отримані нові наукові дані про вплив методики антибактеріальної лімфотропної терапії на накопичення антибіотика (цефтріаксона) в апендиксі при гострому апендициті.

Доповнено наукові дані щодо впливу гомогенату видаленого апендикса на ріст бактеріальної тест-культури *Esherichia coli* при різних способах введення антибіотика. Показано, що антибіотик, введений внутрішньовенно, у концентрації, гальмуючій ріст лабораторної культури *Esherichia coli* утримується протягом першої години, а на другу годину кількість його значно зменшується. Встановлено, що при внутрішньом'язовому введенні антибіотика накопичення його в апендиксі у концентрації, гальмуючій ріст лабораторної культури *Esherichia coli* не відбувається.

Розширені наукові поняття відносно інтенсивності накопичення антибіотика в апендиксі при різних способах його введення при гострому апендициті. Доведено, що накопичення антибіотика при внутрішньовенному його введенні перед апендектомією відбувається нерівномірно, а у верхівці апендикса у значної частини хворих не накопичується, або накопичується у кількості недостатній для гальмування росту лабораторної культури *Esherichia*

coli, що може свідчити за ваду розвитку, чи тромбоз артеріальної системи (гілок a. appendicularis) і заважає проникненню антибіотика у цей відділ апендикса.

Уточнені наукові дані про те, що за лімфотропної методики введення антибіотика, накопичення його в усіх відділах апендикса відбувається інтенсивно і рівномірно, що підтверджує морфологічну ідентичність апендикса до лімфатичної тканини.

Доповнено наукові дані про позитивний вплив лімфотропної антибактеріальної терапії на перебіг післяопераційного періоду апендектомії, яка поліпшує безпосередні та віддалені результати лікування хворих на гострий апендицит, що дозволило зменшити кількість післяопераційних ускладнень з 15,2% до 3,8%, та терміни лікування у 1,5 разу.

4 ОБГОВОРЕННЯ І АНАЛІЗ ОТРИМАНИХ РЕЗУЛЬТАТІВ

Гострий апендицит – ургентне хірургічне захворювання з різноманітними проявами і ускладненнями. В Україні показник захворюваності коливається у межах 13,8 – 31,1 хворих на 10 000 населення.

До публікацій С. Мс. Burney (1891 р.), який описав клінічну картину гострого апендициту і запропонував оперативний доступ до червоподібного відростка, відношення до гострого апендициту і тактики щодо його лікування було стриманим. На теренах України тривало існувала активно – вичікувальна тактика, яка мала на увазі оперативне втручання після деякого періоду очікування та при розвитку ускладнень. Лише у середині ХХ сторіччя була схвалена активна хірургічна тактика ведення таких хворих, згідно якої при підозрі на цю недугу необхідно оперувати не пізніше 6 годин від часу госпіталізації. Завдяки цьому вдалося досягти значного зниження летальності та покращання результатів лікування. Проте, численні питання, пов'язані з цим захворюванням, залишаються до кінця не вирішеними.

Поміж екстрених оперативних втручань на органах черевної порожнини на апендицит припадає 65–85 % операцій. Післяопераційна летальність, знаходиться у межах 0,1 %–0,5 %. За наявності супутніх ускладнень летальність збільшується від 3–5 %, – до 10 %.

Запалення апендикса при його прогресуванні супроводжується розвитком ускладнень, які з практичної точки зору розподіляються на декілька груп, а саме:

1) апендикулярний інфільтрат, який у процесі клінічного перебігу захворювання трапляється у 0,3–5,8%;

2) локальні абсцеси черевної порожнини (міжкишковий, тазовий, піддіафрагмальний, підпечінковий) у 0,2–0,3%;

3) перитоніт та заочеревинна флегмона, яка фіксується у 5–13,7%, а при деструктивних формах апендициту – у 22–65% [15];

4) септичний тромбофлебіт ворітної вени (пілефлебіт) – у 0,15–1,3% [33, 34, 35].

Перелічені ускладнення вимагають застосування антибіотиків різного спектра дії, нерідко вимагаючи неодноразової їх зміни та комбінації декількох препаратів. Незважаючи на це летальність при гострому апендициті залишається на гнітючо постійних цифрах.

Антибактеріальні препарати останніх поколінь, які застосовуються, і методи їх введення в організм хворих виявили нездатними покращити ситуацію. Цьому сприяє резистентність патологічної мікрофлори до більшості антибактеріальних препаратів. Це на нашу думку додатково підкреслює актуальність проблеми і необхідність її нагального вирішення.

У свою чергу ускладнення у післяопераційний період поділяють на три групи:

- 1) Ускладнення з боку черевної порожнини, які бувають у 2,7–5,8% оперованих;
- 2) Ускладнення післяопераційних ран, що трапляється у 6,5–15,1% оперованих;
- 3) Ускладнення з боку інших органів і систем (дихальної, серцево-судинної, сечовидільної та ін.), які виникають у 0,3–9,3% оперованих у значній мірі зумовлюються помилковим вибором антибіотиків.

Поміж ускладнень з боку черевної порожнини виділяють:

- перитоніт, який за характером ексудату розподіляють на серозний, серозно-фібринозний, фібринозно-гнійний та гнійний;
- абсцеси черевної порожнини внаслідок загального перитоніту;
- кишкові нориці;
- кровотечі в підшкірній клітковині та внутрішньочеревні;
- гостра післяопераційна кишкова непрохідність.

Поміж ускладнень післяопераційних ран виділяють: нагноєння рани, евентерації, сероми, інфільтрати та лігатурні нориці. При цьому важко виділити те ускладнення, яке не залежить від застосування антибактеріальних препаратів, що підтверджує доцільність вибраної нами проблеми.

Зваженого підходу до підбору антибіотиків вимагають супутні захворювання, вік хворих та тривалий час до надання допомоги. Ці ж чинники ускладнюють перебіг захворювання і перебіг післяопераційного періоду та «потребують» інтенсифікації антибіотикотерапії, оскільки гнійно-септичні ускладнення у структурі летальності після оперативного втручання продовжують траплятися як причина смерті у 45–65% оперованих. На нашу думку значна частота гнійно-септичних ускладнень при гострому апендициті спонукає не до пошуку нових антибіотиків, а до розробки нових методів доставки антибактеріальних препаратів до ділянки запалення [26, 27, 28].

З огляду на те, що кількість ускладнень при гострому апендициті зростає відповідно до тривалості перебігу захворювання відносно його маніфестації, завдання хірурга полягає насамперед у своєчасному встановленні діагнозу, що відразу може визначити особливості антибактеріальної терапії. Одночасно перед лікарем стоїть завдання звести до мінімуму кількість випадків видалення відростка за відсутністю його гострого запалення, оскільки організм хворого у такій ситуації втрачає один із імунокомпетентних органів, вже не кажучи за саму операційну травму. З огляду на це жодний окремий симптом чи діагностичне обстеження не забезпечують безпомилкової діагностики гострого апендициту, що вимагає вдумливого і зваженого підходу до отриманих клінічних, лабораторних та інструментальних даних у процесі обстеження.

Віддаючи данину часу існують роботи за якими при діагностиці гострого апендициту пропонується метод лапароскопічного дослідження. Нам здається це вірний шлях у проблемі гострого апендициту взагалі, але ми вважаємо, що даний метод повинен бути не лише діагностичним, а діагностично-лікувальним. Проте для цього потрібно відповідні показання і умови.

Загальнохірургічна тактика при лікуванні гострого апендициту на теренах України протягом останніх десятиліть залишається незмінною і полягає в активному оперативному видаленні апендикса.

Останнє може бути як відкритим так і лапароскопічним. Кожний з методів має свої переваги, але обидва мають один суттєвий «недолік» – вимагають інтенсивного застосування антибіотиків.

На сьогодні так склалося, що більшість авторів пропонують при лікуванні хворих на гострий апендицит застосовувати внутрішньом`язове та внутрішньовенне введення антибактеріальних препаратів, які на жаль, далеко не завжди сприяють ефективній санації зони запалення і зовсім не впливають на регіонарний лімфатичний апарат, який є головним бар`єром на шляху поширення будь-якої інфекції. Останнє й зумовлює розвиток післяопераційних ускладнень, перелічених вище. Нерідко ці ускладнення розпочинаються вже у доопераційний період, особливо при його тривалому перебігу. З метою попередження і уникнення наведених недоліків запропоновані методики санації регіонарної лімфатичної системи [19, 26, 28]. На кафедрі хірургії, травматології, ортопедії та фтизіатрії Медичного інституту Сумського державного університету розроблена методика регіонарної лімфотропної антибактеріальної терапії при лікуванні гострого апендициту, яка ґрунтується на накопиченні антибіотика у лімфатичній системі ілеоцекальної ділянки і у апендиксі [27, 28]. З метою оптимізації лікувальної тактики у подальшому дана методика нами удосконалена (патенти кафедри: «Спосіб профілактики гнійних ускладнень при лікуванні хворих на гострий апендицит» Державна служба інтелектуальної власності України. – № 44648. – 12.10.2009, бюл. №19; «Спосіб лікування апендикулярного інфільтрату» Державна служба інтелектуальної власності України. – № 119597. – 25.09.2017, бюл. №18; «Спосіб лікування хворих на гострий апендицит» Державна служба інтелектуальної власності України. – № 122753. – 25.01.2018, бюл. №2). Наведене дозволяє досягнути достатньої концентрації антибіотиків з метою адекватної санації вогнища запалення, яким є апендикс, та зменшити мікробну контамінацію «зацікавленої» зони вже у доопераційний період, що сприяє проведенню оперативного втручання у «чистій» зоні та дозволяє знизити відсоток гнійно-септичних ускладнень,

суттєво вплинути на летальність та зменшити фінансове навантаження на хворого і на лікувальні заклади.

У даний час методика втілена у життя в в хірургічних відділеннях КНП СОР «Сумська обласна клінічна лікарня», КНП «Центральна міська клінічна лікарня» СМР, КНП «Клінічна лікарня №5» СМР, КНП ОМР «Охтирська центральна районна лікарня», ОКНП «Чернівецька лікарня швидкої медичної допомоги», філії «Центр охорони здоров'я» АТ«Укрзалізниця» «Дніпровська клінічна лікарня на залізничному транспорті».

Наявність лімфатичних вузлів у зоні сліпої кишки і червоподібного відростка обґрунтовує анатомічно і патофізіологічно доцільність лімфотропного введення медикаментозних препаратів з метою санації цієї зони, у тому числі й у хворих на гострий апендицит, оскільки обмінні процеси між кров'ю і лімфою та клітинами органів і систем знаходяться у тісній активній взаємодії за рахунок активного функціонування ендотелію кровеносних і лімфатичних судин [19, 20, 21, 22, 24, 26]. Спазм у мікросудинному руслі та уповільнення току крові і обмінних процесів у зоні запалення, супроводжується набряком тканин і порушенням умов функціонування клітинних структур. Зазначене веде до порушення кровотоку в регіоні, активує складжоутворення, що сприяє некрозу тканин. Провідну роль у збереженні гомеостазу в зоні запалення на належному функціональному рівні відіграє регіональний лімфатичний апарат. Без санації останнього добитися попередження гнійних ускладнень важко, а нерідко і неможливо. У процесі розвитку гострого апендициту виникає зрив місцевих захисних механізмів, порушення відтоку лімфи від сліпої кишки, регіонарний лімфостаз, що супроводжується розладом гомеостазу у даній зоні, а на цьому фоні – приєднання бактеріального компоненту з усіма наслідками [19, 20, 21, 22, 24, 26, 70].

Метою нашої роботи було підвищення ефективності лікування хворих на гострий апендицит та попередження ускладнень шляхом застосування методики лімфотропної антибактеріальної терапії у перед – та післяопераційний періоди.

Показом для включення хворих у дослідження був діагноз «гострий апендицит». Чинником для виключення хворих із дослідження був діагноз «катаральний» апендицит, який встановлювали під час операції. Таких хворих було 11.

У процесі виконання роботи нами обстежено 208 хворих, яким були виконані оперативні втручання із застосуванням антибіотиків. У основній групі було 103 (49,5%) хворих. Антибіотик (цефтріаксон) вводився лімфотропно за запропонованою нами методикою. У групі порівняння було 105 (50,5%) хворих. Антибіотики вводили за традиційними (внутрішньом'язовим та внутрішньовенним) методами. Розпочинали у цій групі антибактеріальну терапію з введення цефтріаксону, який з огляду на клінічні покази у 13 (12%) замінювався на інші препарати. Оскільки зміни у перебігу захворювання у підгрупах цієї групи практично не відрізнялися, ми їх вивчали сумісно.

Поміж вивчених нами хворих обох груп вік досліджених знаходився у межах 18–68 років. Середній вік хворих основної групи склав $32,5 \pm 13,7$ років, а середній вік хворих групи порівняння – $33,1 \pm 14$ років ($p > 0,05$). Найбільшу кількість хворих в обох групах склали люди молодого працездатного віку. Так, максимальна кількість хворих в основній групі знаходилася у межах 18–29 років – 60 (58,2%) осіб; у групі порівняння – 56 (53,3%). Наведене обґрунтовує відповідальність, яка лежить на медичному персоналі у процесі надання допомоги цим хворим.

За статевою ознакою хворі, оперовані з приводу гострого апендициту суттєво не відрізнялися. В основній групі було 45,6% осіб чоловічої статі, а у групі порівняння – 54,4%.

Час поступлення хворих до відділення з моменту маніфестації захворювання в обох групах відрізнявся. Мешканці сільської місцевості госпіталізувалися після маніфестації захворювання пізніше на $\approx 4,5$ год.

Враховуючи демографічні дані, можна стверджувати, що обидві групи хворих були репрезентабельними і, зрозуміло, вплив антибіотиків на патологічний процес залежав не лише від типу антибіотика, а і від способу його

введення. Оскільки антибіотик застосовувався нами в обох групах ідентичний, результат його дії залежав лише від способу введення препарату в організм хворого.

Обстеження хворих проводили за загальноприйнятими методами. При зборі скарг особливу увагу приділяли часу маніфестації захворювання, тобто – його тривалості. Мануальне обстеження проводили у різних положеннях досліджених. Особам жіночої статі за потреби виконували бімануальне дослідження, в основі якого було вагінальне, а у осіб чоловічої статі – ректальне. В усіх випадках дослідження доповнювалося ультразвукооскопічним методом.

Лабораторні методики включали дослідження крові. При цьому вивчали показники, які ілюструють рівень запальної реакції в організмі: ЛПІ та ІЯЗ.

Макроскопічно характер запалення відростка визначали безпосередньо після виконання розтину Волковича-Д'яконова. У подальшому форма запалення уточнювалася у процесі гістологічного дослідження

У більшості оперованих нами хворих основної групи 80 (77%) були виявлені флегмонозні зміни апендикса, а у хворих групи порівняння такі форми запалення мали місце у 90 (85,7%). Гангренозні зміни мали місце у 13 (12,6%) оперованих основної групи, та у 5 (4,8%) оперованих групи порівняння. Тобто, більш тяжка форма апендициту у основній групі зафіксована частіше у 2,6 разу, що є свідченням більшої тяжкості захворювання. Гангренозно-перфоративна форма гострого апендициту мала місце у 10 (9,7%) хворих основної групи і у 10 (9,5%) хворих групи порівняння ($p > 0,05$).

Наявність перитоніту і його тип визначали за характером випоту у ілеоцекальній зоні за візуальними характеристиками, підтвердженими у подальшому лабораторними дослідженнями (за клітинним складом лейкоцитів, фібрину, гною). Без ускладнень було лише 22 (21,4%) хворих основної групи і 35 (33,3%) – групи порівняння

При вивченні мікробіоценозу запаленого апендикса встановлено, що у більшості випадків мала місце монокультура – *Escherichia coli* у 55 (53,3%) серій препаратів основної групи, та у 57 (54,3%) – у групи порівняння, *Enterobacter*

aerogenes знайшли у 15 (14,6%) дослідженнях препаратів хворих основної групи і у 14 (13,3%) – хворих групи порівняння, *Pseudomonas aeruginosa* виявлена у 4 (3,9%) хворих основної групи та у 5 (4,8%) хворих групи порівняння, *Stafilococcus aureus* був у 4 (3,9%) досліджених основної групи та у 5 (4,8%) досліджених групи порівняння. У інших досліджених була виявлена *Esherichia coli* в асоціації із *St.aureus* – у 42% оперованих, із *Klebsiella sp.* – у 21%, із *Enterobakter spp* – у 18%, із *Bacteroides fr.* – 12%, із *Prot. mirabilis* – 5%, із *St. Epidirmidis* – у 4%, із *Str. Faecies* – у 4%. У 5 (4,9%) дослідженнях препаратів основної групи росту мікрофлори не спостерігалось. У групі порівняння таких випадків не було.

Аналізуючи чутливість мікрофлори до антибіотиків виявилось, що збудники були найбільш чутливими до ванкоміцину, лінезоліду, меропенему, тіенаму; дещо менша чутливість визначена до цефтазідіму, левофлоксацину, цефтріаксону, ампісульбіну, тобраміцину. Малочутливими збудники виявилися до ципрофлоксацину, амікацину, цефазоліну, цефотаксиму, ампіциліну.

Нами вивчено накопичення антибіотика у тканинах апендикса при різних способах його введення. У основній групі ми спостерігали 103 особи. Дослідженням цієї групи проводилася антибактеріальна терапія шляхом лімфотропного введення антибіотика (цефтріаксон) за 1-2 год до оперативного втручання за запропонованою нами методикою. Першу групу порівняння склали 52 особи, вік яких знаходився у межах 18–68 років: осіб чоловічої статі поміж них було 27, жіночої – 25. Антибіотик хворим цієї групи вводили на 200 мл фізіологічного розчину у той же часовий проміжок до оперативного втручання. У другу групу порівняння ввійшли 53 досліджених, вік яких знаходився у межах 20–65 років; осіб чоловічої статі було 32, жіночої – 21. Антибіотик хворим цієї групи вводили за стандартною внутрішньом'язовою методикою у той же часовий проміжок до оперативного втручання. Після виконаної операції (апендектомії) у стерильних умовах протягом 30–40 хвилин видалений апендикс доставлявся у бактеріологічну лабораторію, де гомогенізувався у стерильних умовах. Гомогенат вводили у підготовлені лунки з м'ясо-пептонним бульйоном

та агар-агаром, на якому вирощувалася культура *Escherichia coli*. В одну з них (контрольна) вводився розведений антибіотик, в інші – гомогенат видаленого апендикса. Отримані результати оцінювали через 24 години за діаметром зони затримки росту (ЗЗР) тест-культури навколо лунок із дослідженим матеріалом.

Оскільки антибактеріальну терапію практично розпочинали емпірично, ми вибрали як базовий препарат цефтріаксон у оперованих обох груп.

Показано, що у хворих підгрупи 1б, яким антибіотик вводився за 2 години до операції, зона загальмування рісту *Escherichia coli* навколо лунки досягла у діаметрі $29,4 \pm 0,8$ мм, що було рівноцінним ефекту дії чистого антибіотика (контрольна група). У хворих підгрупи 1а, яким антибіотик вводився за 1 год до операції ріст *Escherichia coli* навколо лунки був загальмований у діаметрі $16,07 \pm 0,63$ мм, що було менш ефективним від контрольного засіву у 1,9 разу. Отримані дані свідчать за наявність антибіотика у видаленому апендиксі у кількості, достатній для гальмування росту *Escherichia coli*. При внутрішньовенному введенні антибіотика хворим підгрупи 2б за 2 години до оперативного втручання «сліди» гальмування тест-культури залишалися на рівні $8,32 \pm 1,0$ мм, проте не були достатніми для її знищення. У хворих підгрупи 2а (внутрішньовенне введення антибіотика за 1 годину до оперативного втручання) гальмування росту тест-культури *Escherichia coli* становило $16,9 \pm 0,9$ мм, що дорівнювало гальмуванню росту тест-культури при лімфотропному введенні антибіотика за годину до оперативного втручання, але було меншим, ніж у контрольній групі у 1,8 разу. Після введення антибіотика внутрішньом'язово за 1 годину до операції, як і за дві, гальмування росту *Escherichia coli* не було (підгрупа 3а і 3б). На нашу думку це було наслідком мізерного накопичення антибіотика у апендиксі, яке не було достатнім для гальмування тест-культури. З іншого боку можна думати за повну відсутність його накопичення. Тобто, після внутрішньом'язового введення антибіотика його проникнення у апендикс у кількості, достатній для гальмування росту тест-культури *Escherichia coli* не спостерігається. У той же час при лімфотропному його введенні за нашою методикою – апендикс накопичує антибіотик у достатній кількості для стійкого

гальмування росту тест-культури. Такий ефект спостерігався як через годину, так і через дві години після введення антибіотика. При внутрішньовенному способі введення препарату його активність з гальмування росту лабораторної тест-культури через 1 годину нагадує таку при лімфотропній терапії за годину. А вже за 2 години ефективність такого способу введення препарату зменшується вдвічі, що не є ефективним. Разом з тим, при лімфотропному способі введення антибіотика через 2 год пік його накопичення досягає максимуму.

Вивчена інтенсивність накопичення антибіотика в апендиксі при різних способах його введення при гострому апендициті. Доведено, що накопичення антибіотика при внутрішньовенному його введенні перед апендектомією відбувається нерівномірно, а у верхівці апендикса у 35% хворих не накопичується, що на нашу думку може свідчити за вадю розвитку, чи тромбоз артеріальної системи (гілок а. *appendicularis*) і заважає проникненню антибіотика у цей відділ апендикса.

Отримані дані, за якими за лімфотропної методики введення антибіотика, накопичення його в усіх відділах апендикса відбувається інтенсивно і рівномірно, що підтверджує інтенсивність насичення лімфатичними капілярами апендикса, а можливо і морфологічну його ідентичність до лімфатичної тканини.

Отримані нові наукові дані про вплив методики антибактеріальної лімфотропної терапії на накопичення антибіотика (цефтріаксона) в апендиксі при гострому апендициті.

Доповнено наукові дані щодо впливу гомогенату видаленого апендикса на ріст бактеріальної тест-культури *Esheria coli* при різних способах введення антибіотика. Показано, що антибіотик, введений внутрішньовенно, у концентрації, гальмуючій ріст лабораторної культури *Esheria coli* утримується протягом першої години, а на другу годину кількість його значно зменшується. Встановлено, що при внутрішньом'язовому введенні антибіотика накопичення його в апендиксі у концентрації, гальмуючій ріст лабораторної культури *Esheria coli* не відбувається.

Розширені наукові поняття відносно інтенсивності накопичення антибіотика в апендиксі при різних способах його введення при гострому апендициті. Доведено, що накопичення антибіотика при внутрішньовенному його введенні перед апендектомією відбувається нерівномірно, а у верхівці апендикса у значної частини хворих не накопичується, або накопичується у кількості недостатній для гальмування росту лабораторної культури *Escherichia coli*, що може свідчити за вадку розвитку, чи тромбоз артеріальної системи (гілок *a. appendicularis*) і заважає проникненню антибіотика у цей відділ апендикса.

Уточнені наукові дані про те, що за лімфотропної методики введення антибіотика, накопичення його в усіх відділах апендикса відбувається інтенсивно і рівномірно, що підтверджує морфологічну ідентичність апендикса до лімфатичної тканини.

Доповнено наукові дані про позитивний вплив лімфотропної антибактеріальної терапії на перебіг післяопераційного періоду апендектомії, яка поліпшує безпосередні та віддалені результати лікування хворих на гострий апендицит, що дозволило зменшити кількість післяопераційних ускладнень з 15,2% до 3,8%, та терміни лікування у 1,5 разу.

ВИСНОВКИ

З огляду на значну питому вагу апендектомій в ургентній хірургії (65-85%), частоту гнійно-септичних післяопераційних ускладнень (5,4-18,8%), вирішення питання щодо антибіотикотерапії і профілактики гнійних ускладнень при гострому апендициті є актуальною проблемою сучасної невідкладної хірургії і вимагають вирішення. Клінічний перебіг гострого апендициту у значній мірі залежить від територіального фактора, оскільки жителі сільської місцевості госпіталізуються у більший часовий проміжок від маніфестації захворювання, ніж жителі міст: $18,2 \pm 11,5$ год і $13,5 \pm 6,38$ год відповідно, що, у свою чергу, відобразалося на кількості деструктивних форм гострого апендициту: 13% і 5,3% відповідно та важкості і кількості ускладнень: 7,7% і 3,4% відповідно.

Визначено, що після внутрішньом'язового введення антибіотика його проникнення у апендикс у кількості, достатній для гальмування росту тест-культури *Escherichia coli* не спостерігалось. При лімфотропному його введенні за нашою методикою – апендикс накопичує антибіотик у достатній кількості для стійкого гальмування росту тест-культури *Escherichia coli* як через годину, так і через дві. При внутрішньовенному способі введення антибіотика його активність з гальмування росту лабораторної тест-культури через 1 годину нагадує таку при лімфотропній терапії, а вже за 2 години його ефективність при цьому способі введення препарату зменшується вдвічі, що не є ефективним. У 35% досліджених препаратів у дистальній третині апендикса кількість антибіотика для гальмування зони росту *Escherichia coli* була недостатня, що свідчить за порушення, чи й відсутність кровотоку у цій зоні.

ПЕРЕЛІК ДЖЕРЕЛ ПОСИДАННЯ

1. Іванько О.В., Калина Р.А. Проблеми та напрямки сучасного лікування гострого апендициту// Хірургія України. 2014. № 3(51). С. 100–104.
2. Матвійчук Б.О. Проблема гострого апендициту в Україні / Б. О. Матвійчук, В.В Михайлович, О.Б. Матвійчук // Львівський медичний часопис. 2002. Т. 8 №4. С. 103–109.
3. Охріменко Г.І. Ускладнення гострого апендициту/ Г.І. Охріменко, М.А. Шишкін// Шпитальна хірургія. 2001. №4. С. 49-52.
4. Пронин В.А., Бойко В. В. Патологія червеобразного отростка и аппендектомия. Х.: «СІМ», 2012. 304с.
5. Аванесова Е.А. Клиника, диагностика и лечение аппендикулярного инфильтрата/ Е.А. Аванесова, А.С. Ермолов, Г.В. Пахомов// Хирургия. 2008. №12. С. 8-12.
6. Матвійчук Б.О., Квіт А.Д., Терлецький О.М. Бактеріальний чинник та шляхи оптимізації лікувальної програми хворих на гострий апендицит// Укр. журн. хірургії. 2013. №1(20).С. 58–60.
7. Voiculescu D., Palade R. Immunologic and bacteriologic study of severe acute appendicitis. Diagnostics and therapeutic considerations// Chirurgia (Bucur). 2007. Vol. 102(3). P. 271-276.
8. Безродний Б. Г. Гострий апендицит / Б. Г. Безродний, І. В. Колосович, К. О. Лебедева. – К.: Валрус Дизайн, 2013. – 182 с.
9. Желіба М. Д. Місцеві фактори ризику розвитку ранової інфекції після апендектомії та їх профілактика / М. Д. Желіба, І. Н. Ошовський, Р. М. Чернопишук // Харківська хірургічна школа. – 2014. – № 5. – С. 44–48.
10. Короткевич А. В. Дооперационные внутрибрюшные осложнения при остром аппендиците / А. В. Короткевич, Д. В. Чака // Молодой ученый. – 2014. – № 5. – С. 143–145.

11. Послеоперационные осложнения лапароскопической аппендэктомии / Д. Е. Климов, В. П. Сажин, И. В. Сажин [и др.] // Эндоскопическая хирургия. – 2014. – Т. 20, № 1. – С. 184–185.
12. Стяжкина С. Н. Проблемные вопросы хирургического лечения острого аппендицита и его осложнения современные тенденции развития науки и технологий : по материалам XII Международной науч.-практ. конф. / С. Н. Стяжкина // Сборник современные тенденции развития науки и технологий. – Белгород, 2016. – № 3–2. – С. 55–57.
13. Zourob M. A. Clinicopathological study of emergency appendectomy / M. A. Zourob // Bahrain Med. Bull. – 2016. – Vol. 38, № 4. – P. 219–222.
14. Диференційований підхід до вибору способу апендектомії при деструктивних формах гострого апендициту, ускладнених тифлітом / І. В. Колосович, Р. А. Сидоренко, К. О. Чиколовець, А. І. Колосович // Клінічна хірургія. – 2017. – № 4. – С. 8–10.
15. Костенко Н. В. Современные проблемы диагностики и лечения аппендицита и его осложнений / Н. В. Костенко, А. Г. Разувайлова // Астраханский медицинский журнал. – 2014. – № 2. – С. 8–10.
16. Муканова У. А. Острый аппендицит и профилактика послеоперационных осложнений / У. А. Муканова М. М. Есиркепов, С. А. Байбосынов // Вестник Казахского Нац. мед. ун-та им. С. Д. Асфендиярова. – 2016. – № 1. – С. 55–57.
17. Салаватуллин А. В. Актуальные проблемы хирургического лечения острого аппендицита и его осложнения / А. В. Салаватуллин, С. Ф. Кузнецов, А. Ю. Александров // Материалы конференции «International student research bulletin». – 2016. – № 4. – С. 218–219/
18. Bermudez G. A. A. Complicated acute appendicitis (peritonitis), laparoscopic management comparison of two techniques / G. A. A. Bermudez, A. R. Falla, W. S. Maldonado // Surg. Endosc. Other Intervent. Techniques. – 2013. – Vol. 27. – P. 480.
19. Антонов А. Р. Лимфатическая система, стресс, метаболизм / А. Р. Антонов, Ю. И. Бородин. – Новосибирск, 1999. – 194 с.

20. Бородин Ю. И. Руководство по клинической лимфологии / Ю. И. Бородин. – Москва : МИА, 2010. – 208 с.
21. Жданов Д. А. Общая анатомия и физиология лимфатической системы / Д. А. Жданов. – Москва : Медгиз, 1952. – 336 с.
22. Левин Ю. М. Основы лечебной лимфологии / Ю. М. Левин. – Москва : Медицина, 1986. – 278 с.
23. Синельников Р. Д. Атлас анатомии человека : в 4-х т. / Р. Д. Синельников, Я. Р. Синельников. – Москва : Медгиз, 1990. – Т. 3 : Учение о сосудах / Я. Р. Синельников. – Москва : Медицина, 1992. – 232 с.
24. Титова М. А. Лимфатическая система человека : учеб.–методическое пособие / М. А. Титова, М. С. Калигин. – Казань : АртПечатьСервис, 2017. – 41 с.
25. Петренко В. М. Функциональная анатомия лимфатической системы / В. М. Петренко. – Москва ; Берлин : Директ Медиа, 2014. – 116 с.
26. Буянов В. М. Лекарственное насыщение лимфатической системы / В. М. Буянов, К. Ю. Данилов, А. П. Радзиховский. – Киев : Наукова думка, 1991. – 136 с.
27. Дужий І. Д. Перший досвід лімфотропної антибактеріальної терапії при гострому апендициті / І. Д. Дужий, І. В. Пономаренко, М. А. Сидорук // Вісник Сумського державного університету. – 2008. – Т. 2, вип. 2. – С. 46–48.
28. Пат. на корисну модель № 44648 Україна, МПК А61В 17/00. Спосіб профілактики гнійних ускладнень при лікуванні хворих на гострий апендицит / І. Д. Дужий, І. В. Пономаренко ; заявник та патентовласник Сумський державний університет. – № u200701944 ; заявл. 26.02.2007 ; опубл. 12.05.2008, Бюл. № 9.
29. Ступінь проникнення антибіотиків у паренхіму передміхурової залози / І. Д. Дужий, Маді Мажед Ейса, О. І. Дужа-Еластал [та ін.] // Лікарська справа. – 2006. – № 7. – С. 19–22.

30. Аверьянов А.В. Роль нейтрофильной эластазы в патогенезе хронической обструктивной болезни легких / А. В. Аверьянов // Цитокины и воспаление. – 2007. –Т. 6. – № 4. – С. 3 – 8.
31. Щупакова А.Н. Протеолитическая активность нейтрофильной эластазы как прогностический фактор развития заболеваний сердечно-сосудистой системы / А.Н. Щупакова., В.К. Окулич, Л.Е. Беляева, А.Р. Прудникова // Вестник ВГМУ. – 2016.- №2.- С. 17-26.
32. Kuwahara I. Neutrophil elastase induces IL-8 gene transcription and protein release through p38/NF- κ B activation via EGFR transactivation in a lung epithelial cell line / I. Kuwahara, E. P. Lillehoj, W. J. Lu et al.//. Am J Physiol Lung Cell Mol Physiol. – 2006. – № 291. – P. 407 – 416.
33. Гострий апендицит : методичні вказівки зі спец. «Медицина невідкладних станів» для підготовки лікарів-інтернів, слухачів передатестаційних циклів / упоряд. : А. А. Хижняк, С. С. Дубівська, М. Д. Бітчук, С. М. Скоропліт. – Харків : ХНМУ, 2014. – 12 с.
34. Острый аппендицит : моногр. / А. К. Гагуа, Р. М. Евтихов, С. Н. Шурыгин [и др.]. – Москва : Медицина, 2016. – 177 с.
35. Пронин В. А. Патология червеобразного отростка и аппендэктомия / В. А. Пронин, В. В. Бойко. – Харьков : СИМ, 2007. – 271 с.